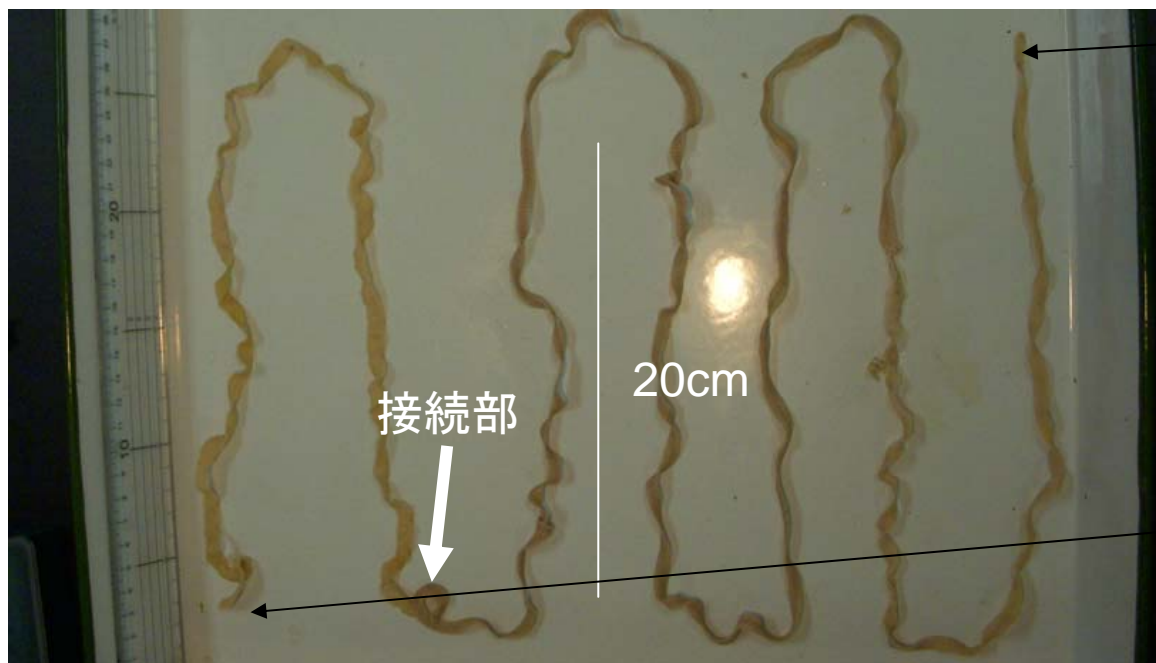
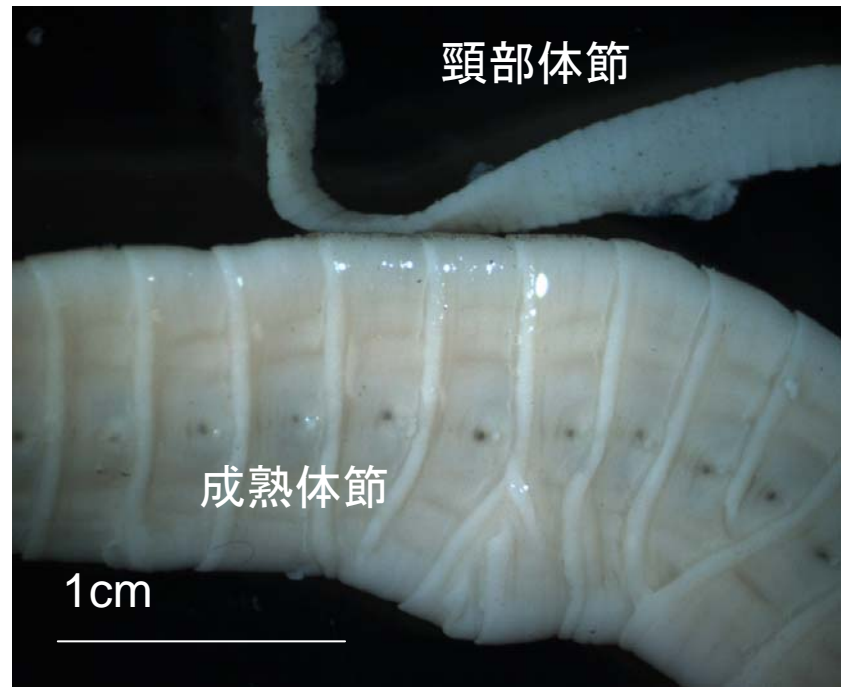
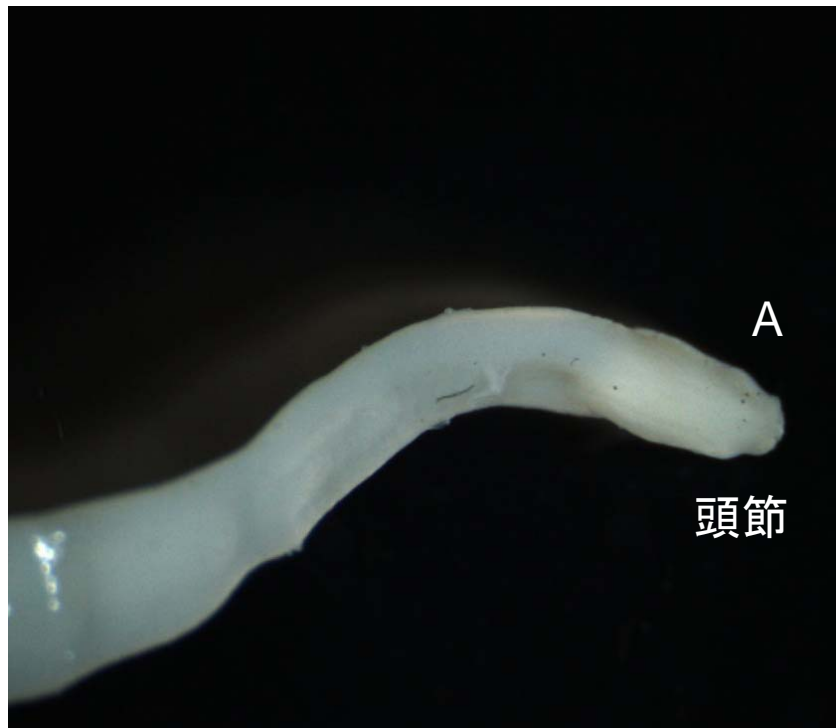
自宅で駆虫をした日本海裂頭条虫症

日本海裂頭条虫症の患者さんの来院や相談が多い年もある。その年、おひとりだけ平日受診や入院ができないやむを得ない事情があり、外来で一度お会いし、週末に自宅でご自身で駆虫施行していただいた。

60代男性。一人暮らし。日頃からお寿司屋さんで食事をされることが多い。サケ類もよく食す。海外にも出かけられsushi barにも行く。理解力も十分と判断して、薬剤類、実施手順メモを渡し、週末に自宅で駆虫を行っていただいた。

無事に成功したが、医師の目の届かない自宅での駆虫は推奨はしない。注意を要すと考えている。遺伝子診断は日本海裂頭条虫であった。



B

途中切断、
この先は頭節までなお
20cm程度あり。
A-C間は推定2m40cm。

白矢印: 検体は2つ
連続として接続してみた

C

成熟体節の途中で切れている。