

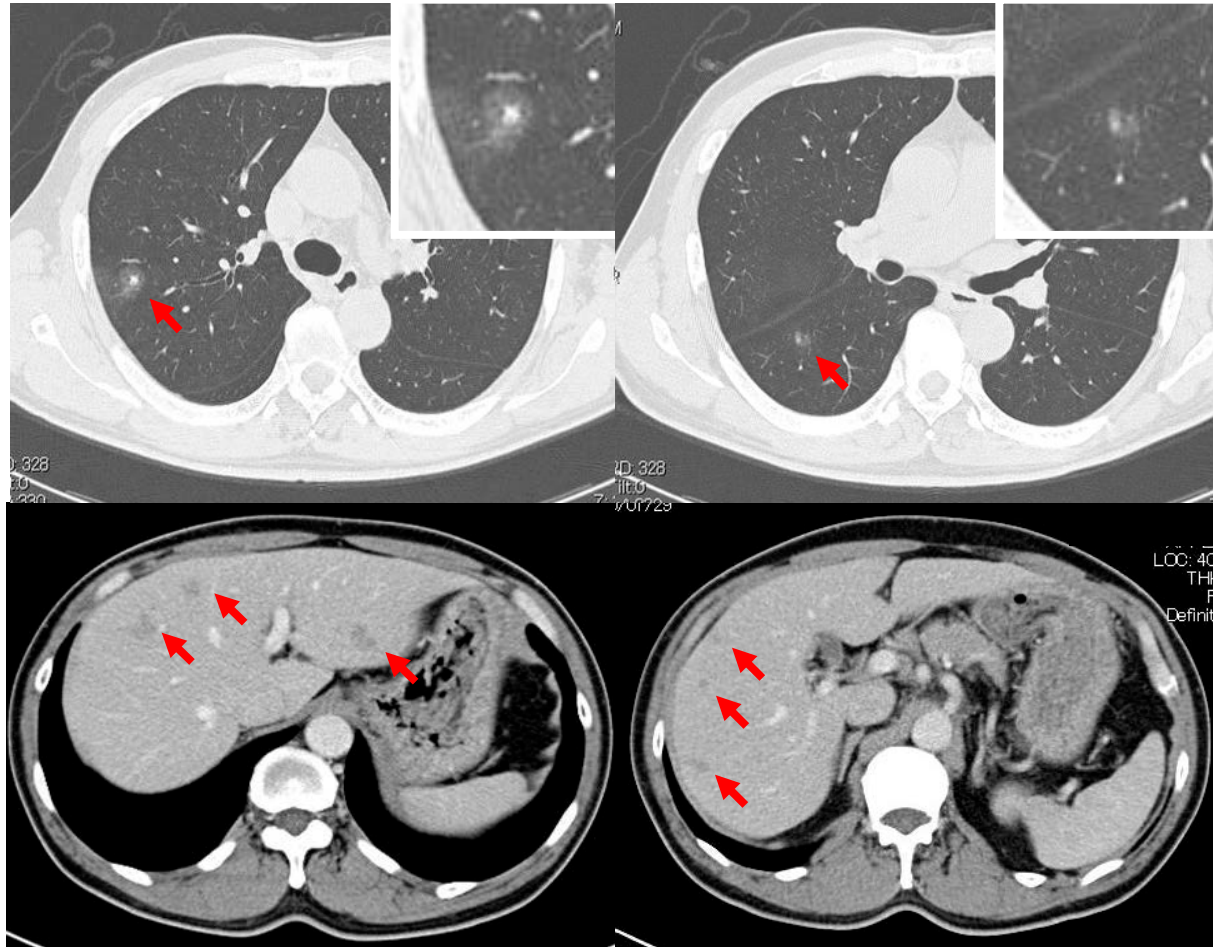
H24年7月から牛・豚の肝臓(レバー)や豚肉(内臓を含む)を生食用として販売・提供することは禁止されています。下記はそれ以前の症例です。

ウシ生肝を毎週末に食していたところ、健診で好酸球増加の指摘を受けた男性。

58歳男性。例年健診で異常なし。直近の検診にて白血球(好酸球分画)増加の指摘を受け近医を受診。同様の成績が確認され紹介。白血球数 11800/ml(好酸球 36%), IgE 2345 U/ml。

胸部CT・腹部CTを示す。

Visceral toxocariasis



肺および肝に複数の小病変を認めた。
家族(妻・息子)も毎週、生肝を食していた。
二人とも好酸球増加と肺・肝に同様の病変を認めた。

(Intern Med. 2008;47(13):1289-90)

(Parasitol Int. 2008;57(4):525-9)

(Clinical Parasitology 2008;19:118-20)