

カメルーン奥地に滞在して帰国後数ヶ月して皮膚に移動性腫脹

22歳、女性。200X年、4月から2ヶ月間カメルーン奥地に滞在し、現地住民の村で生活。200X年秋に右手背から手首を移動する浮腫が出現したことがあるが自然に消退した。同年末、近医で好酸球増加(WBC 7300/ml, 好酸球 30%)を指摘される。

好酸球増加は以後も持続するため、200X+1年6月某院に短期入院した。夜間採血およびスパトニン少量単回投与誘発試験でマイクロフィラリア(mf)は認めず。200X+1年12月に左手首に移動性浮腫が出現。

200X+2年2月、当院受診。WBC総数 9500/ μ l, 好酸球 46%, IgE 659 U/ml(正常域100以下), 抗核抗体x160。3月、米国旅行中に右側前額部から右上眼瞼に移動性する浮腫が出現、上眼瞼に「動く虫」を自覚したという(写真:同行者がインスタントカメラにて撮影)。帰国後の夜間および昼間の採血(Knott法および塗抹法)でmfは陰性であったが、ロア糸状虫症を疑い、3月イベルメクチン(IVM, 12mg)投与をおこなった。4月好酸球比率は23%に低下、追加IVM投与を行った。

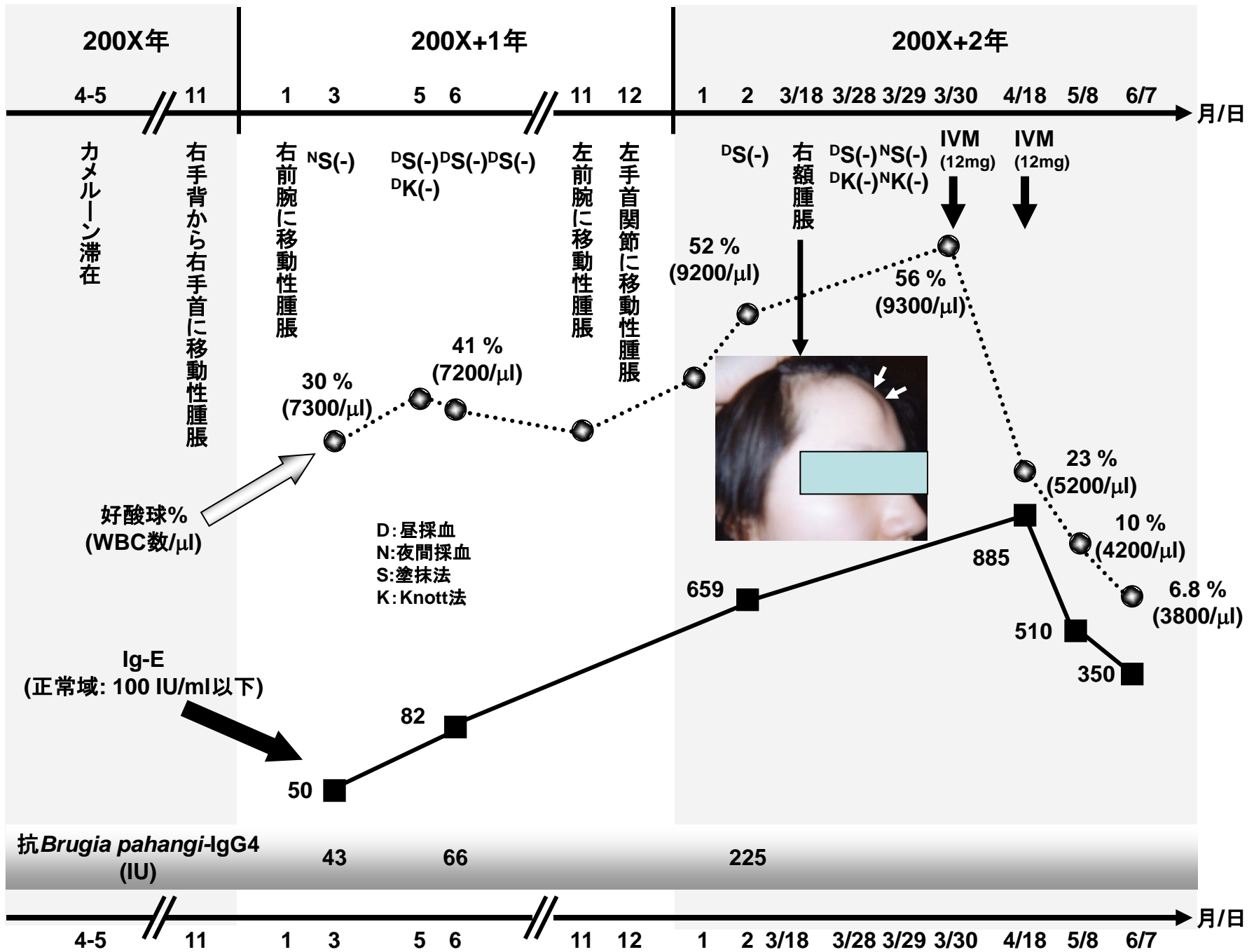


表1. わが国におけるロア系状虫症報告例 (2008まで)

症例文献)	患者 (年齢・性・国籍)	渡航地・出身地	症状	治療	Mf血症有無
1 ¹⁾	33歳男性 ドイツ	カメルーン	Calabar swelling	ジエチルカルバマジン ステロイド	(+)
2 ²⁾	58歳男性 日本	西アフリカ地域	Calabar swelling	ジエチルカルバマジン	(-)
3 ³⁾	53歳男性 日本	ザイール (現在コンゴ共和国)	Calabar swelling 眼症状	ジエチルカルバマジン ステロイド 摘出	(+)
4 ⁴⁾	28歳男性 ガボン	ガボン	Calabar swelling 眼症状	イベルメクチン	(+)
5 ⁵⁾	28歳男性 ナイジェリア	ナイジェリア	眼症状	摘出	(-)
6 ⁶⁾	32歳女性 日本	アフリカ諸地域	Calabar swelling	アルベンダゾール	(-)
7 ⁷⁾ (本例)	22歳女性 日本	カメルーン	Calabar swelling	イベルメクチン	(-)
8 ⁸⁾	50歳女性 カメルーン	カメルーン	Calabar swelling 眼症状	ジエチルカルバマジン	(+)

文献(発表抄録も含む)

- 1-1 Tani S, et al. An imported case of human infection with *Loa loa*.
Jpn J Exp Med 55:71-74, 1985
- 1-2 谷荘吉, 他. ロア糸状虫症の1例. (抄録)
日本熱帯医学会雑誌, 10,113-114, 1982
- 2 米田和史, 他. ロア糸状虫症の1例. (抄録)
日本皮膚科学会雑誌, 94,1085,1984
- 3-1 杉山悦朗, 他. ロア糸状虫症の1症例.
感染症学雑誌, 62,490-494, 1988
- 3-2 大滝倫子, 他. *Loa*糸状虫症の1例.
皮膚科の臨床, 30,1063-1067, 1988
- 4 屋良さとみ, 他. Ivermectin治療をおこなったロア糸状虫症の1症例.
感染症学雑誌, 75,151-154,1997
- 5 安木一雄, 他. 在日ナイジェリア人にみられたロア糸状虫症の1例.
日本眼科紀要, 49, 620-623,1998
- 6-1 吉川晃司, 他. アルベンダゾールにて治療したロア糸状虫症の1例. (抄録)
感染症学雑誌, 77, 921-922, 2003
- 6-2 吉川晃司, 他. アルベンダゾールにて治療したロア糸状虫症の1例. (抄録)
感染症学雑誌, 77, 臨増 Page264, 2003
- 7-1 吉川正英, 他. イベルメクチン治療をおこなったロア糸状虫症と思われる日本人症例
Clinical Parasitology, 17,107-110, 2006
- 7-2 Yoshikawa M, et al. Diagnostic problems in a patient with amicrofilaremic *Loa loa*.
J Travel Med, 15, 53-57, 2008
- 8 末梢血厚層塗抹法にてマイクロフィラリアを検出したロア糸状虫症の1例
Clinical Parasitology, 19,136-139, 2008

この後も、邦人の感染例の報告がいくつかなされている。